Aus der konservierenden Abteilung (Vorstand Prof. Dr. J. *Münch)*
des Zahnärztlichen Instituts der Universität Würzburg
(Direktor Prof. Dr. *Wustrow)*.

Beitrag zur Histologie der Wurzelgranulome.

*

Inaugural-Dissertation

verfaßt und der

Hohen Medizinischen Fakultät der
Bayerischen Julius-Maximilians-Universität zu Würzburg
zur Erlangung der Doktorwürde in der Zahnheilkunde

vorgelegt von

Adam Hartlieb
aus Würzburg.

1932
Buchdruckerei Fritz & Rappert, Ochsenfurt a. Main.

Referent: Professor Dr. Josef Münch.

Periodontitis chronica granulomatosa, kurzweg „Granulom" genannt, ist eine lokal scharf umgrenzte Wucherung chronisch entzündlicher Natur an der Wurzelhaut eines Zahnes mit nicht mehr funktionstüchtiger Pulpa — eine Abwehrmaßnahme des Gesamtorganismus.

Charakteristisch für diese Erkrankung des Parodontiums ist, daß der Zahn nie eine gesunde Pulpa besitzt. Sie ist vielmehr stets gangränös oder wenigstens so stark geschädigt, daß sie ihre Funktionen, die ihr als Stoffwechsel- und Schutzapparat zukommen, nicht mehr oder nur mehr in geringem Maße ausüben kann.

Charakteristisch ist ferner, daß sich diese Wucherungen stets dort in der Wurzelhaut finden, wo ein Zugang vom Pulparaum zu ihr geschaffen ist. Wir finden daher diese Wucherungen oder „Fungositäten", wie sie auch noch genannt werden, für gewöhnlich am foramen apicale, der natürlichen Kommunikation zwischen Pulpenkavum und Wurzelhaut, oder an den Ausmündungen ungewöhnlicher Ramifikationen der Pulpa, wie sie sich oft im Pulpenkammerboden oder in den Wurzeln zeigen, nicht selten aber auch dort, wo durch besondere Umstände eine Kommunikation hervorgerufen worden ist, sei es durch Perforation mit irgendwelchen Instrumenten, oder sei es durch tiefgehende cariöse Zerstörungen, wie z. B. des Pulpenkammerbodens.

An diesen Stellen antwortet die Wurzelhaut auf dauernd einwirkende Reize hin mit jenen eigenartigen Granulationen, die wir heute schlechthin als Granulom bezeichnen. Hier übernimmt die Wurzelhaut an Stelle der Pulpa in verstärktem Maße die Abwehr der aus dem Cavum andringenden Schädlichkeiten und die Verarbeitung der durch sie bedingten Reize. Die Ursache dieser Reize braucht nicht immer durch Bakterien oder deren Toxine bedingt zu sein, sie kann auch physikalischer oder chemischer Natur sein. *Rohrer* (31) gibt für die Ätiologie der Zahnwurzelcysten folgendes Schema, das analog auf die Granulome angewendet werden kann, wie auch aus den weiteren Ausführungen ersichtlich ist.

I. Ursachen, die im Gefolge von Caries auftreten:
   1. Bakterien und Toxine,
   2. Autotoxine,

3. Insulte durch Behandlung,
   a) Medikamente,
   b) Mechanische Insulte,
4. Spezifische Infektion.

II. Trauma,
1. Endorales Trauma,
   a) Kauakt (Beißen, Knirschen),
   b) Mechanische Insulte bei der Therapie,
2. Extraorales Trauma,
   a) Schlag, Stoß, Fall,
   b) Schußverletzung.

Schwarz (43) macht außerdem noch tiefgehende zirkuläre Caries und persistierende Fremdkörper im Parodontium dafür verantwortlich, bezeichnet aber selbst diese Ursachen als außergewöhnliche Fälle. Hier würde sich also ausnahmsweise ein Granulom auch ohne Pulpenschädigung bilden können.

Ist einmal ein solcher Reiz gesetzt, so bedarf es zum Zustandekommen dieses Krankheitsbildes noch eines zeitlichen Momentes. Der Reizzustand des Parodontiums muß unterhalten werden. Dies geschieht nun fast ausschließlich durch Bakterien oder deren Toxine.

Die Fungositäten zeigen im histologischen Bild entsprechend ihrer Aufgabe, den Gesamtorganismus gegen die bakterielle Invasion zu schützen, drei hauptsächliche Kampfstadien, die sich zeitlich nacheinander entwickeln und die ich als primäres, sekundäres und tertiäres Stadium bezeichnen möchte.

Das primäre Stadium.

Das primäre Stadium besteht in der Ausbildung eines *rein bindegewebigen* Granulationsgewebes, um das sich eine derbe bindegewebige Hülle legt, die mit dem gesunden Parodontium und dem Zement so verwachsen ist, daß das Granulom bei Entfernung des Zahnes meist an diesem hängen bleibt. *Römer* (35; 636) nennt dieses Stadium das „einfache Granulom" und spricht von „soliden Knötchen ohne jede Spur von einem Hohlraum".

Mit der Ausbreitung des wachsenden Granulationsgewebes geht ein osteoklastischer Abbau des Alveolarknochens Hand in Hand, wohl bedingt durch die Entzündung und gefördert durch den Expansionsdruck. Wissen wir doch, daß der Knochen gegen dauernd wirkenden, wenn auch noch so kleinen Druck überaus empfindlich ist. Diese Tatsache hat Veranlassung dazu gegeben, dieses Krankheitsbild auch als *chronisch lokalisierte Ostitis* zu bezeichnen.

Am Zahn selbst gehen oft Zement- und Dentinresorptionen, sowie entsprechende Appositionen nebeneinander her, woraus sich die Lakunenbildung und gegebenenfalls die selbständige Ausstoßung solcher Zähne erklärt.

Bild I zeigt sehr eindrucksvoll die Lakunenbildung am Zement. Wurzelquerschnitt. Rechts unten die gangränöse Pulpa.

Das mikroskopische Präparat des Granulationsgewebes im primären Stadium zeigt parallel gerichtete Bindegewebszüge, die ein gefäßreiches mesenchymales Zellnetz retikulären Charakters umschließen. Die *Bindegewebszüge* sind mehr oder weniger weit auseinandergedrängt. Ihre Zellen haben die typische Spindelform oder sind in rundliche polygonale Zellen abgewandelt. Das *Retikulum* ist oft schwer zu erkennen, weil es meist von anderen Zellelementen dicht übergelagert ist. Wir sehen die *Kapillaren* stark erweitert. Die inneren und äußeren Gefäßwandzellen sind stark geschwellt und zeigen ein basophiles Protoplasma. Die *Endothelzellen* sind oval, groß, blaß und oft nierenförmig eingedellt. Ihr Kern ist klein, fast punktförmig. Sie zeigen das Bestreben, sich aus dem Zellverband loszulösen. Die *Adventitiazellen* haben sich so vermehrt, daß sie mehrere Lagen bilden, ähnlich den Jahresringen eines Baumes, was an Querschnitten besonders deutlich zum Ausdruck kommt. Hierdurch entstehen Bilder, wie man sie bei quergeschnittenen Drüsenschläuchen zu sehen bekommt, von denen sie sich aber durch ihren Gehalt an roten Blutkörperchen ohne weiteres unterscheiden lassen. „Von derartigen Gefäßen gehen feine Kapillarsprossen nach allen Richtungen hin ab, die gewissermaßen die Stützpfeiler bilden für das mesenchymale Zellreticulum, das das Gerüst des ganzen Granuloms abgibt" (*Siegmund* und *Weber* 44; 179).

Wir sehen also eine deutliche Reaktion des Gefäßbindegewebsapparates, die wir ja kurzweg als Entzündung bezeichnen, deren chronische Natur aus der Bindegewebsneubildung und aus dem Auftreten von bestimmten für die chronische Entzündung charakteristischen Zellelementen hervorgeht.

Nach *Brammer* (6; 42) ist das vorliegende Gewebe „keine eigentliche Neubildung wie etwa das Granulationsgewebe bei der Heilung per secundam intentionem, sondern ein Umwandlungsprodukt aus einem Gewebe, das seine Funktion geändert hat".

In diesem Gewebe findet man Zellen von verschiedener Art und Herkunft. Ich nenne zunächst

die Marschalkow'schen Plasmazellen.

Sie pflegen bei chronischer Entzündung nie zu fehlen und sind bei geeigneten Färbungsmethoden sehr gut zu erkennen. Mit Methylgrün-Pyronin werden die Kerne leuchtend rot, mit polychromem Methylenblau werden sie tiefblau gefärbt. Es sind relativ große Zellen mit exzentrischem Kern und radspeichenförmigem Chromatin, sogen. Radkern. Man findet sie meist in enger Anlehnung an die Gefäße, aber auch frei im Gewebe.

Über ihre Herkunft sind die Ansichten geteilt. Die Mehrzahl der Autoren hält sie für Abkömmlinge und Übergangsstadien der Lymphozyten. Es bleibt aber unklar, ob sie von den emigrierten oder von den Gewebslymphozyten herzuleiten sind. *Proell,* ein sehr eifriger Forscher auf diesem Gebiet, nimmt beide Entstehungsmöglichkeiten an. Außerdem ist er der Ansicht, daß die Plasmazellen eine Umwandlungsmöglichkeit in fixe Bindegewebszellen haben. Andere Autoren aber behaupten die Abstammung der Plasmazellen des Granulationsgewebes aus den Bindegewebszellen. *Siegmund* und *Weber* leiten sie her von den aktivierten Adventitiazellen und fassen sie auf „als Ausdruck einer starken Eiweißresorption".

Russel'sche Körperchen.

Sie sind nach *Siegmund* und *Weber* nichts anderes als in tropfige Gebilde umgewandelte und frei im Gewebe liegende Plasmazellen. Diese Umwandlung soll durch Resorption und Speicherung von Eiweiß zustande kommen. Sie „zeigen diese Betätigung oft augenfällig dadurch, daß in ihrem Protoplasma kleine, stark färbbare, Fibrinreaktion gebende, lichtbrechende Tröpfchen auftreten, die schließlich den ganzen Zelleib ausfüllen, ihm dadurch oft eine Maulbeerform verleihen, wenn sie nicht zu einem großen tropfigen Gebilde zusammenfließen. In solchen Fällen ist der Kern gewöhnlich am Rande der Zelle zu finden". *(Siegmund-Weber* 44; 179.)

Proell dagegen bezeichnet nur die im Plasmazelleib auftretenden fuchsino- und eosinophilen Kugeln als Russelsche Körperchen und hält das entstandene Gebilde für ein Degenerationsprodukt der Plasmazellen. Die Doppellichtbrechung veranlaßt ihn, sie zu den Lipoiden zu rechnen. *Unna* (zit. nach *Proell* 30; 176) wiederum hält sie für eine „hyaline Plasmazell-

degeneration". Man ist sich also wohl klar über ihre Abstammung von den Plasmazellen, aber über ihre Funktion bestehen noch erhebliche Zweifel.

Die Makrophagen.

Das sind große mononukleäre Wanderzellen mit viel Plasma und chromatinarmem Kern von netzartiger Struktur. Sie kommen immer dann im Granulationsgewebe vor, wenn es etwas zu speichern oder zu phagozytieren gibt. Daher findet man sie meist in der Nähe von Gewebsnekrosen. Ihr Protoplasmaleib enthält Kerne und Kerntrümmer von Gewebszellen, rote Blutkörperchen, Leukocyten und oft auch nur Fette. Die aufgenommenen Elemente vergrößern die Zelle oft so, daß man sie mit einer Riesenzelle verwechseln könnte. Über ihre Abstammung besteht Unklarheit. Man hält sie allgemein für frei gewordene Granulationsgewebszellen. *Proell* will sie außerdem noch von den Plasmazellen abgeleitet wissen, weil sie nachweislich die gleichen Fettsubstanzen enthalten sollen wie diese.

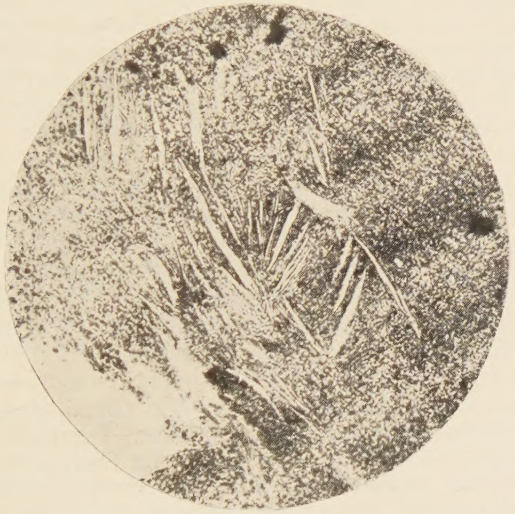

Bild II: Cholestearinspalten in der Nähe eines nekrotischen Herdes.

Die Schaumzellen.

Sie werden auch Fettkörnchenzellen oder Pseudoxanthomzellen genannt, weil sie ausschließlich der Fettresorption dienen, wie es sich deutlich nachweisen läßt, wenn die Schnitte entsprechend gefärbt und nicht mit Alkohol behandelt worden sind. Die Zellen zeigen sich dann in den verschiedensten granulären Resorptionsstadien, anfangend mit kleinen im Protoplasmaleib eingelagerten Tröpfchen bis hinauf zum vollständig mit Fett

ausgefüllten Zelleib. Es handelt sich hier um doppellichtbrechende Fettsubstanzen, Cholestearinester, die beim Zerfall der Zellen in das Gewebe gelangen und dort die charakteristischen rhombischen Cholestearinkristalle bilden.

Wurde der Schnitt mit Alkohol behandelt, so zeigen sich an Stelle der Kristalle lanzettförmige Gewebsspalten.

Die Schaumzellen selbst sind dann entfettet und offenbaren ihre feinere Struktur. Wir erkennen sie als verhältnismäßig große, runde und feinvakuoläre Zellen mit einem sehr kleinen aber dichten Kern. Man findet sie selten vereinzelt vor, meist liegen sie in lockeren Nestern zusammen. Sie entwickeln sich aus den Retikulumzellen und machen sich bei Erfüllung ihrer Aufgabe aus dem Retikulumverbande frei. Sie nehmen also die Eigenschaften von Wanderzellen an. Das Granulom behandelt jene Cholestearinkristalle als Fremdkörper und erzeugt zum Zwecke der Resorption die sog.

Fremdkörperriesenzellen,

deren Riesencharakter weniger auf ihrer Größe beruht als vielmehr auf der großen Anzahl ihrer eigenartig zentral gestellten Kerne. Die Zellen sind beweglich und passen sich den Cholestearinkristallen an, kriechen gewissermaßen an ihnen entlang und bringen sie zur Auflösung. Dem Cholestearin schreibt man eine Bedeutung als Kampfmittel gegen Bakterien zu. Ferner finden sich im Granulationsgewebe stets massenhaft kleine

Lymphozyten,

runde Zellen mit einem großen Kern, wenig Plasma und kleinen Plasmakörnchen. Sie bewirken die sogen. kleinzellige Infiltration und tragen viel zur Maskierung des Retikulums bei. Sie entstehen zum Teil aus zugewanderten Lymphozyten, zum Teil aus Vergrößerung präformierter Lymphknötchen, die überall in den Gewebsspalten liegen und aus wenigen Zellen bestehen. Letztere werden stets bei chronischen Entzündungszuständen vergrößert und liefern auf diesem Wege diese zweite Art von Lymphozyten.

Leukozyten

oder Eiterkörperchen finden sich dann in dem Granulationsgewebe, wenn eitererregende Bakterien Zugang gefunden haben. Die Leukozyten wandern infolge ihrer amöboiden Bewegungsfähigkeit im Gewebe weiter zum Orte der Schädigung hin, wo sie durch ihre fermentative Wirkung eine Einschmelzung des Gewebes hervorrufen. Beim Rückgang der sie heranziehenden Schädlichkeiten und „im Verlauf ihrer proteolytischen Leistungen zerfallen sie rasch und gelangen dann selbst durch Makrophagen zur Resorption" (*Siegmund-Weber* 44; 179). Nur so erklärt sich der verschiedene Gehalt der Granulome an Leukozyten. Sind wenig Leukozyten vorhanden, so ist das ein Beweis dafür, daß keine Infektion stattgefunden hat oder, daß eine solche überwunden ist. Wir sprechen dann von einem „ruhenden Granulom".

Plasmazellen, Russelsche Körperchen, Schaumzellen und Fremdkörperriesenzellen lassen sich zusammenfassen als Histiozyten verschiedener Arten,

wenn man als Histiozyten solche Zellen bezeichnet, die zum Zwecke der Speicherung oder Phagozytose mobil gemacht werden, welche Funktionen wir überall bei den erwähnten Zellelementen finden. Wir haben es im weiteren Sinne mit Zellelementen des sogen. retikulo-endothelialen Systems zu tun, das überall dort zur Funktion angeregt wird, wo es gilt, den Körperhaushalt von Schädlichkeiten frei zu halten, diese zu vernichten oder wenigstens zu isolieren.

Das bisher besprochene primäre Stadium des Granulationsgewebes kann verschiedene Veränderungen eingehen. Im günstigsten Falle kann es durch Vernarbung zur Heilung im klinischen Sinne kommen. Die Heilungstendenz findet ihren histologischen Ausdruck in der Reifung des Gewebes, d. h. in der Bildung von Bindegewebsfasern, die das Granulationsgewebe so durchziehen, daß der Gewebsschnitt wie gefeldert erscheint. Wir finden in diesem Falle wenig Plasmazellen, viele Lymphozyten, aber naturgemäß keine Leukozyten. „Die lockere netzartige Struktur des retikulären Gewebes macht einem strafferen Gefüge Platz. Statt der sternförmig verästelten Zellen beherrschen jetzt spindelige, protoplasmaarme, ruhende Elemente das Bild, die in engster Beziehung stehen zu der Entwicklung kollagener Bindegewebsfibrillen, die schließlich in das Bild einer Narbe übergehen können. Eingestreut in dieses ältere Granulationsgewebe sind dann noch die Reste der Schaumzellen, Herde aus Cholestearinnadeln und zum Teil freie Pigmenthäufungen" *(Siegmund-Weber* 44; 183). Wenn auch die Reifung der eigentliche Zweck des Granulationsgewebes ist, so wird dieser doch selten erreicht, weil das Granulationsgewebe sich infolge dauernder Reize immer wieder neu entzündet.

Sind eitererregende Mikroorganismen eingedrungen, so bilden sich Abszeßhöhlen, die sich einen Fistelgang nach außen bahnen können.

Ferner kann die Widerstandskraft des Granulationsgewebes erlahmen. Dann kommt es zu Zelldegenerationen, unter denen hier in erster Linie die fettige Degeneration in Erscheinung tritt. „Ob nicht auch andere Formen der Degenerationen, wie z. B. die schleimige oder myxomatöse, das Granulationsgewebe treffen können, ist fraglich, aber mindestens nach den bisherigen Untersuchungen wahrscheinlich" *(Partsch* 27; 56). *Astachoff* erwähnt außerdem noch die albuminoide Degeneration des Granulationsgewebes und die hyaline Degeneration der Gefäßwandungen, besonders in jenen Gefäßen, „die wiederholte Eiterungsprozesse durchgemacht haben" *(Astachoff* 2; 733).

Wird das Granulationsgewebe infolge dauernder regressiver Vorgänge geschwächt und erweist es sich für die weitere Bekämpfung der Schädlichkeiten als ungeeignet, dann schickt der Organismus eine neue Zellformation gleichsam als Reservekraft in das Granulationsgewebe hinein mit ganz anderen Eigenschaften, nämlich Epithel. Damit tritt das Granulom in das

sekundäre Stadium

über, ein Stadium verstärkter Abwehr.

Die Frage nach der Herkunft dieses Epithels hat interessante Kontroversen hervorgerufen. Die bloße Behauptung von Grawitz, das Epithel stamme *regelmäßig* von der Mundschleimhaut und sei durch einen Fistelgang eingewandert, hat erstmalig durch die tiefgründenden Forschungen *Astachoffs* eine klare Widerlegung erfahren. Er hat an einem Riesenmaterial von histologischen Schnitten einwandfrei nachgewiesen, daß dieses Epithel grundsätzlich seinen Ursprung nimmt von den Malassez'schen Epithelresten bezw. den Überresten der Hertwig'schen Epithelscheide oder von den Resten der embryonalen Zahnleiste. Diese indifferenten epithelialen Reste liegen überall in der gesunden Wurzelhaut verstreut und befinden sich in einem „latenten Schlummerzustande", d. h. sie haben ihre morphologischen und biologischen Eigenschaften bewahrt und werden durch irgendwelche Reize geweckt und zur Proliferation angeregt. Es werden im allgemeinen dieselben Reize sein, die ursprünglich die Bildung des Granulationsgewebes hervorgerufen haben.

Zweifelsohne wird aber auch das chronisch entzündliche Granulationsgewebe selbst eine nicht zu unterschätzende Rolle bei der Anregung der Epithel-Proliferation spielen. Schon *Witzel,* dann *Römer* und neuerdings wieder *Brammer* bringen die Epithel-Proliferation mit der Erkrankung des Granulationsgewebes in ursächlichen Zusammenhang. *Römer* sagt: „Die indifferenten Epithelzellen haben die Tendenz, bestimmte Reize mit einer Wucherung zu beantworten, sobald das Bindegewebe aus irgend einer Veranlassung *krankhaft* verändert ist und seine von *Cohnheim* als physiologische Widerstandsfähigkeit bezeichnete Eigenschaft verloren hat." *(Römer* 35; 615.)

Euler-Meyer nennen hier neben der allgemeinen Tendenz des Epithels, auf jegliche Reize mit Proliferation zu antworten, „einmal den durch die benachbarte entzündliche Hyperämie begünstigten, d. h. vermehrten Stoffwechsel im Epithel, und dann Änderungen in den Gewebsspannungsverhältnissen zugunsten des Epithels, dessen Wachstum im Entzündungsgebiet keinen Widerstand findet" *(Euler-Meyer* 13; 320).

Siegmund-Weber machen ebenfalls den gesteigerten Stoffwechsel in der nächsten Umgebung der epithelialen Reste dafür verantwortlich und reihen diese Erscheinungen unter dem allgemeinen pathologischen Begriff der „reaktiven Epithelwucherungen" ein.

Ähnlich äußern sich *Häupl* und *Bauer* (zit. nach *Gayler* 16; 1457): „Die progressiven Epithelveränderungen werden durch die entzündlichen Abänderungen, Lockerungen und Zerstörungen des Gewebes ermöglicht und durch die Reizwirkung toxischer Stoffe oder durch Hormonenwirkung begünstigt."

Außerdem sollen nach *R. Weber* die Lipoide des Granulationsgewebes fördernd auf das Epithelwachstum wirken.

Andererseits können diese Epithelreste durch die Erkrankung der Wurzelhaut, wenn auch in seltenen Fällen, zugrunde gehen, indem sie durch

Zwischenwanderungen von Bindegewebe isoliert und dann aufgelöst oder von dem neugebildeten Zement abgekapselt werden.

Es soll nicht bestritten werden, daß gelegentlich auch einmal das Mundschleimhautepithel die Matrix für die Epithelialisierung des Granulationsgewebes abgeben kann, sei es auf dem von *Graeitz* beschriebenen Wege oder sei es durch Transplantation, wie *Schwarz* meint, indem er eine Parallele zur von *Port-Euler* erwähnten Epithelialisierung der Pulpenpolypen zieht. *Schuster* hält außerdem eine Einwanderung durch die verdünnten Knochenwände für möglich. Aber alle diese Fälle sind wohl sehr selten, wenn nicht hypothetisch, jedenfalls noch nicht einwandfrei bewiesen.

Viel wahrscheinlicher dagegen ist die Möglichkeit der Epithelialisierung vom Antrum her. *Adloff* und *Weil* haben solche *Fälle* beschrieben, die sich naturgemäß nur in Oberkiefergranulomen finden können und Zylinderepithel enthalten. Zusammenfassend muß also gesagt werden, wie *Rohrer* schon ausgeführt hat: „daß das Epithel sowohl aus den Malassez'schen Resten, sowie aus den Resten des inneren Schmelzepithels, sowie aus dem Kieferhöhlenepithel, wie auch vom Mundhöhlenepithel, allein aus jeder Quelle oder kombiniert aus mehreren Quellen stammen kann". *(Rohrer* 31; 2.)

Kehren wir nun zur morphologischen Betrachtungsweise zurück und fragen uns, wie sich diese Epithelwucherungen im histologischen Bilde darstellen. Die in nächster Umgebung des Entzündungsherdes gelegenen Zellnester sind vergrößert, haben Mitosen, und schicken „säulenartige Stränge" in das entzündliche Granulationsgewebe hinein. Die ursprünglich indifferenten Zellen haben sich zu nachweislich untereinander verbundenen Epithelzellen mit stacheligen Fortsätzen (Interzellularbrücken), sogen. Stachelzellen herausdifferenziert, die denen einer normalen Epidermis ähneln, „sodaß hier in typischer Form die Bilder wiederzufinden sind, die als Retikulierung des Epithels bezeichnet werden und ihr Vorbild in der Schmelzpulpa haben" *(Siegmund-Weber* 44; 189).

Das gleiche Aussehen bewahren diese Epithelstränge auch innerhalb des Granulationsgewebes, wo sich durch ihre Ausbreitung interessante Bilder ergeben, welche sich scharf von anderen Entzündungsgranulomen unterscheiden und zu den verschiedensten Vergleichen Anlaß gegeben haben. *Siegmund-Weber* sprechen von „fächerförmiger und girlandenartiger" Ausbreitung und der Herausbildung von „inselartigen Bezirken des Granulationsgewebes mit einem oder mehreren zentral gelegenen Gefäßen" (*Siegmund-Weber* 44; 185).

Astachoff sieht dank seiner Serienschnitte räumlich und zieht Vergleiche mit dem „Stroma eines Schwammes". *Römer* spricht von „Epithelglocken".

Die Grenze zwischen Epithel und Granulationsgewebe ist jedoch keine ausgesprochen scharfe. Die Epithelzellen zeigen hier oft degenerative Veränderungen, die nach *Astachoff* schleimiger Natur sein sollen. Die Epithelstränge selbst sind infolge der Über- und Einlagerung mit polynukleären

Leukozyten oft nicht leicht zu erkennen und aus demselben Grunde auch nicht genau bis in ihre feinsten Ausläufer zu verfolgen.

Kann das Epithel infolge einer etwaigen Reifung des Granulationsgewebes nicht in dieses eindringen, so kriecht es an der Oberfläche des Granulationsgewebes entlang, um so den verloren gegangenen epithelialen Abschluß gegen die Außenwelt, wenn wir den Schmelzverlust analog als solchen bezeichnen dürfen, zu ersetzen. Das Epithel lagert sich eng an das Zement an und füllt die dort gebildeten Lakunen und Usuren aus, nachdem

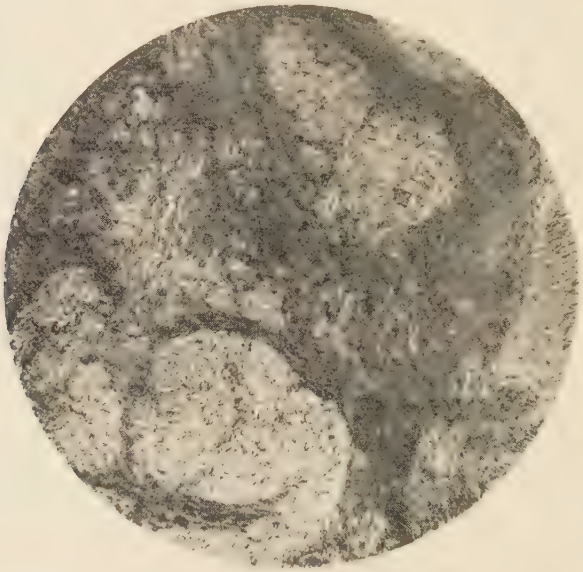

Bild III. Epitheliale Vegetation im Granulationsgewebe. Glockenbildung.

die Sharpey'schen Fasern an diesen Stellen zugrunde gegangen sind. Allgemein läßt sich sagen, daß wohl jedes Granulom allmählich von Epithel durch- oder umwuchert wird, wenn nicht die Matrix des Epithels durch irgendwelche Umstände zugrunde gegangen sein sollte.

Dieser von mir als sekundäres Stadium bezeichnete Zustand des Granulationsgewebes ist aber nicht von Dauer. Die weitere Entwicklung führt zur Ausbildung eines epithelialisierten Hohlraumes im Granulationsgewebe, womit das Granulom in

das tertiäre oder zystische Stadium

übertritt. Wir haben dann den Anfang der Zystenbildung vor uns. Wo aber beginnt die Hohlraumbildung — im Epithel oder im Bindegewebe?

Diese Frage hat ihrer doppelten Natur entsprechend auch zwei grundverschiedene Ansichten hervorgerufen.

Witzel verlegt den Beginn der Hohlraumbildung in die Epithelstränge, deren jüngste Zellen durch Ernährungsstörungen hydrophisch und schleimig degenerieren und allmählich zerfallen sollen. *Römer* schloß sich ihm mit eigener Untersuchung an und fand, „daß immer der allererste Hohlraum bei Umwandlung eines Epithelgranuloms in eine Cyste durch Zerfall der Epithelzellen im Zentrum der breiten Epithelzüge entsteht" (*Römer* 35; 621), macht aber neben der schleimig-hydrophischen Degeneration noch die fettige Degeneration der Epithelzellen geltend.

Siegmund-Weber machen für die Hohlraumbildung die fermentative Betätigung eindringender Leukozyten verantwortlich, die hierdurch eine Erweiterung der Interzellularbrücken des Epithels hervorrufen und zur Hystiolyse führen.

Häupl und *Bauer* sehen die Ursache in der nekrobiotischen Zerstörung von Epithelzellen innerhalb größerer Zellanhäufungen durch mangelhafte Nahrungszufuhr oder durch Bakterien und Toxine.

Diesen Forschern stehen jene gegenüber, die den Beginn der Cystenbildung in das von Epithel umschlossene Granulationsgewebe verlegen. Hier ist vor allem *Partsch* zu nennen. Er führt die erste Hohlraumbildung auf eine fettige Degeneration und den fettigen Zerfall des Granulationsgewebes zurück. *Proell* stimmt ihm grundsätzlich zu und nennt neben der Verfettung noch die Ansammlung seroser Flüssigkeiten, Abszedierung und Hämorrhagien. Nach ihm werden diese Herde, anstatt wie üblich von neuem Granulationsgewebe durchwachsen zu werden und dann zu vernarben, von den vordringenden Epithelsträngen umgriffen, gleich wie von „einem Schleimpolyp, der mit seinen beiden Hauptarmen etwas an sich reißt und in sich einverleibt". (*Proell* 29; 173).

Auch *Becker* erachtet Hämorrhagien, wie sie ja in jedem entzündlichen Gewebe entstehen können und hier leicht durch therapeutische Maßnahmen hervorgerufen werden können, als eine der Hauptursachen der Hohlraumbildung, während andererseits *Astachoff* und *Dependorf* wiederum die Abszedierung des Granulationsgewebes als deren Ursache in den Vordergrund gestellt wissen wollen.

Euler-Meyer nehmen eine vermittelnde Stellung ein, wenn sie sagen: „Den anhaltenden und sich immer stärker auswirkenden Stoffwechselstörungen unterliegen aber nicht nur die Granulationen, sondern auch das eingedrungene Epithel, wenigstens in den zentralen Partien seiner Züge. Es kommt zu mächtiger Fettspeicherung in beiden Geweben, das Fett wird dann um- und abgebaut, mit Hilfe der fermentativen Tätigkeit der Leukozyten geht die Verflüssigung vor sich" (*Euler-Meyer* 13; 326).

Sucht man das Gemeinsame aus all diesen Ansichten herauszufinden, so zeigt es sich, daß die Forscher in beiden Lagern grundsätzlich die regressiven Vorgänge in den Zellen als die Wurzel der Hohlraumbildung erachten.

Verfasser glaubt sich aus folgendem Grunde der „Bindegewebstheorie", sit venia verbo, anschließen zu können. Das Granulationsgewebe ist im Laufe der Zeit für die weitere Bekämpfung der Schädlichkeiten unbrauchbar geworden und muß nun einem alten Naturgesetz entsprechend, demzufolge der Organismus nichts Wertloses und Überflüssiges duldet, untergehen. Das junge und noch mit der Matrix verbundene Epithel gewinnt die Herrschaft über das Bindegewebe und dominiert schließlich als Cystenbalg.

Aber noch im Zerfall wird das Bindegewebe zur Mobilisierung des Epithels nutzbar gemacht. So strebt der Organismus mit den sparsamsten Mitteln nach dem größten Erfolg, als welchen wir den endgültigen epithelialen Abschluß gegen die Außenwelt zu betrachten haben.

Ein solcher Abschluß stellt das Höchstmaß von Schutz dar, zu dem der Organismus befähigt ist. Deswegen bin ich der Ansicht, daß man besser von einer Veredelung des Granulationsgewebes durch Cystenbildung sprechen sollte, statt von einer „Entartung", wie es allgemein üblich ist. In diesem Zusammenhang kann die Auffassung *Weskis* nicht unerwähnt bleiben, der in dem „Umwachsen jener lipoid oder sonstwie entarteten Gewebszonen durch das Epithel eine Art spontaner Ausheilung des chronischen Entzündungsherdes" sieht *(Weski,* zit. nach *Brammer* 6; 46).

Ich erachte das dritte Stadium dann schon erreicht, sobald sich ein, wenn auch noch so kleiner, mit Epithel ausgekleideter Hohlraum gebildet hat. Die Frage nach dem Wachstum dieses Hohlraumes und nach dem weiteren histologischen Verhalten des Epithels gehört in das Kapitel „Cyste" und entfällt daher hier der Betrachtung.

Zur praktischen Bearbeitung dieses Themas wurden im ganzen 50 Gefrierschnitte angefertigt und mit Haematoxylin-Eosin gefärbt. Daneben wurden noch Färbungen nach van Gieson und nach Bielschowski-Maresch sowie solche mit Sudan 3 und Methylenblau vorgenommen.

Zum Schlusse möchte ich nicht versäumen, meinem verehrten Lehrer, Herrn Professor Dr. *Münch*, für die Genehmigung des Themas und für die liebenswürdige Überlassung entsprechender histologischer Präparate aus seiner Sammlung, denen auch Bild 1 entstammt, aufrichtig zu danken.

Literatur-Verzeichnis.

Die im Text angegebenen Ziffern hinter den Autoren verstehen sich folgendermaßen: Die erste Ziffer bezieht sich auf die im nachfolgenden Literatur-Verzeichnis angeführte Nummerierung; die zweite Ziffer bedeutet die Seitenzahl der entsprechenden Abhandlung.

1) *Adloff:* Zur Frage der Herkunft des Epithels in den Wurzelcysten. D. Mschr. f. Zhlkde 1912, Bd. 30.

2) *Astachoff:* Über die Pathogenese der Zahnwurzelcysten. D. Mschr. f. Zhlkde 1909, Bd. 27.

3) *Becker:* Die Zahnwurzelcysten. Sammlung Meußer, 1920, Heft 11.

4) *Boegler, Edith:* Beitrag zur Frage des Epithels und der Cystenhohlraumbildung im Granulationsgewebe der chronischen Periodontitis. D. Mschr. f. Zhlkde 1928.

5) *Borst:* Epitheleinschlüsse in Zahnwurzelgranulomen. Pathologie der malignen Geschwülste. S. 229, Leipzig 1924, S. Hirzel.

6) *Brammer:* Histologische Untersuchungen über chronische Entzündungszustände des Parodontiums. D. Mschr. f. Zhlkde, H. 64, Leipzig 1925.

7) *Brammer:* Über atypische Epithelwucherungen im Bereich des Periodontiums. D. zahnärztl. Wochenschr. 1925, No. 19.

8) *Brammer:* Zur Frage der Beziehungen zwischen degenerativer Fettinfiltration und atypischer Epithelwucherung in chronischen Entzündungszuständen des Parodontiums. D. Mschr. f. Zhlkde 1912, Bd. 30.

9) *Dependorf:* Zur Pathogenese der Zahnwurzelcysten. D. Mschr. f. Zhlkde. 1912, Band 30.

10) *Djerassi:* Die Verästelungen des apikalen Wurzelkanals nebst Folgerungen. Vierteljahrsschr. f. Zhlkde 1922.

11) *Dreuw* und *Rumpel:* Über eigentümliche Zellformen bei Zahngranulomen. D. Mschr. f. Zhlkde 1911, Bd. 29.

12) *Euler:* Spezielle Pathologie der Wurzelhaut und des Zements. Ergebn. d. ges. Zahnheilkunde 1913, 3. Jahrgang.

13) *Euler-Meyer:* Pathohistologie der Zähne. Bergmann 1927.

14) *Feiler:* Die sog. zirkuläre Caries. D. Mschr. f. Zhlkde 1914.

15) *Feldmann:* Epitheliale Vegetation bei chronischer Periodontitis, apicalen Granulom und Cysten. D. Mschr. f. Zhlkde 1928.

16) *Gayler:* Studien über den histologischen Bau der Zahngranulome. D. Mschr. f. Zhlkde 1930.

17) *Gottlieb:* Zementexostosen, Schmelztropfen und Epithelnester. D. Mschr. f. Zhlkde 1923.
18) *Grawitz:* Die epithelführenden Zysten der Zahnwurzeln. Greifswald 1906.
19) *Greve:* Granulom-Studien. D. Mschr. f. Zhlkde 1926, H. 3.
20) *Haerndt:* Histo-bakteriologische Studie bei Periodontitis chronica granulomatosa. Korresp.Bl. f. Zahnärzte 1926, H. 9—12.
21) *Häupl* und *Bauer:* Über die apicale Paradentitis. Österr. Z. Stomat. 1929.
22) *Kühn:* Histologische Studie über pathologische Veränderungen des Parodontiums. D. Zhlkde 1930, H. 76.
23) *Malassez:* Sur l'existance d'amas épithéliaux autour de la racine des dents chez l'homme adulte et à l'état normal. Arch. d. Physiol. Paris, Févr. 1885.
24) *Malassez:* Sur le rôle des débris épithéliaux paradentaires. Arch. d. Physiol. Mai—September 1885.
25) *Müller:* Die idiopathischen Wucherungen des Parodontiums. D. Mschr. f. Zhlkde 1922.
26) *Münch:* Die medikamentöse Behandlung der chronischen Wurzelhauterkrankungen. D. Zhlkde 1924, H. 63, II.
27) *Partsch:* Die chronische Wurzelhautentzündung. D. Zhlkde Heft 6, 1910.
28) *Partsch:* Zur Pathogenese der Wurzelcysten. D. Mschr. f. Zhlkde 1911.
29) *Proell:* Zur Mikroskopie der Granulome und Wurzelcysten. D. Mschr. f. Zhlkde 1911, 29. Jahrg.
30) *Proell:* Weiteres zur Mikroskopie der Granulome und Wurzelcysten. D. Mschr. f. Zhlkde 1913.
31) *Rohrer:* Über die Abstammung des Wurzelcystenepithels. D. Mschr. f. Zhlkde 1925.
32) *Rohrer:* Ätiologie der Zahnwurzelcysten. D. Mschr. f. Zhlkde 1927.
33) *Römer, G.:* Beitrag zur Histologie der Zahnwurzelcysten. D. Mschr. f. Zhlkde 1921.
34) *Römer, O.:* Vortrag über Zahnwurzelcysten und Granulome. Korresp.Bl. f. Zahnärzte, Bericht 1899, H. 4.
35) *Römer O.:* Periodontitis und Periostitis alveolaris. Scheffs Handb. d. Zhlkde, Bd. 2.
36) *Römer, O.:* Über Granulome und Zahnwurzelcysten. Korresp.Bl. f. Zahnärzte Januar 1900.
37) *Römer, O.:* Die histologischen Befunde an Pulpa und Periodontium. D. Mschr. f. Zhlkde 1913.
38) *Rumpel:* Histologische Studien über Zahngranulome. 5. Internat. Zahnärztl. Kongreß, Berlin 1909.
39) *Scherbel* und *Schoenlank:* Leitfaden der normalen und pathologischen Histologie der Zähne, Berlin 1922.
40) *Schmorl:* Die pathologisch-histologische Untersuchungsmethoden. Leipzig 1921.
41) *Schreeder:* Beitrag zur Behandlung der traumatischen Perforationen. Vierteljahresschrift f. Zhlkde 1922.
42) *Schuster:* Zur Frage der Herkunft des Epithels in Zahnwurzelcysten. D. Mschr. f. Zhlkde 1908.

43) *Schwarz:* Über außergewöhnliche Epithelgranulome der Wurzelhaut mit besonderer Berücksichtigung der Herkunft ihrer Epithelien. D. Mschr. f. Zhlkde 1926.
44) *Siegmund-Weber:* Pathologische Histologie der Mundhöhle. S. Hirzel, Leipzig 1926.
45) *Stein:* Histologische Untersuchungen im Wurzelspitzengebiet pulpatoter Zähne. Österr. Zeitschr. Stomat. 1929.
46) *Unna:* Zit. nach Proell.
47) *Weber, W.:* Periodontitis Granulomatosa. D. Mschr. f. Zhlkde 1926.
48) *Wetzel:* Lehrbuch der Anatomie für Zahnärzte. Jena 1930.
49) *Witzel J.:* Über Zahnwurzelcysten, deren Entstehung, Ursache und Behandlung. Inaug.-Diss. Freiburg 1896.

Lebenslauf.

Am 23. November 1901 wurde ich Adam *Hartlieb* zu Würzburg geboren, als Sohn des Elektrotechnikers Martin Hartlieb und dessen Ehefrau Dorothea Hartlieb, geb. Holzer.

Die Kinderjahre verbrachte ich im Elternhaus. Vom 18. September 1907 bis 20. Juli 1911 besuchte ich die Volksschule in Würzburg. Im September 1911 trat ich in das Realgymnasium zu Würzburg über. Wegen wiederholten Umzugs meiner Eltern vollendete ich das Realgymnasium in Köln im Jahre 1922. Am 4. November immatrikulierte ich mich an der Universität in Frankfurt und studierte zunächst Volkswirtschaft, um am 5. November 1925 in Köln in die juristische Fakultät überzutreten. Dieses Studium führte mich als bayerischen Staatsangehörigen an die hiesige Universität, wo ich mich am 1. Mai 1928 dem Studium der Zahnheilkunde widmete. Ich erledigte mein gesamtes Studium der Zahnheilkunde an der hiesigen Universität und legte am 14. November 1931 mein Staatsexamen ab.